Über die Beteiligung der Spinalganglien und Rückenmarkswurzeln an dem Prozeß der Poliomyelitis.

INAUGURAL-DISSERTATION

zur Erlangung der Doktor-Würde in der gesamten Medizin
verfaßt und einer
Hohen medizinischen Fakultät der
Bayerischen Ludwig-Maximilian-Universität
zu München

vorgelegt von

ERNST DREXLER
Assistenzarzt
aus Ratingen bei Düsseldorf

1 9 NOLTE 4 0

DISSERTATIONS-VERLAG G. H. NOLTE DÜSSELDORF

Referent: Prof. Dr. W. Scholz
Dekan: Prof. Dr. Dabelow

R. UNIV.
BIBLIOTHEEK
LEIDEN

Die Tatsache, daß der Name Poliomyelitis acuta anterior nicht die ganze Breite des Krankheitsprozesses erfaßt, ist in den letzten Jahren durch viele Untersuchungsergebnisse erhärtet worden.

Die Epidemie der spinalen Kinderlähmung vom Ende des Jahres 1937 bis in das Frühjahr 1938 in Oberbayern gab Dr. Müller von der Pfaundlerschen Universitäts-Klinik in München und Dr. Peters vom Hirnpathologischen Institut der Deutschen Forschungsanstalt für Psychiatrie Gelegenheit von klinischen und hirnpathologischen Gesichtspunkten erneut darauf hinzuweisen, wie schwer auch das Gehirn von dem Prozeß betroffen ist.

Schon seit einer ganzen Reihe von Jahren war bei der menschlichen und der experimentellen Affenpoliomyelitis das regelmäßige Befallensein der vorderen Zentralwindungen bekannt geworden. Auch die Ausbreitung des Prozesses auf das Mittel- und Zwischenhirn ist Gegenstand eingehender Untersuchungen geworden. Mikroskopisch handelt es sich bei diesen Befunden immer um Infiltrationen der Gefäßwände von Lymphocyten und Plasmazellen, während für die akuten Krankheitsstadien bekanntlich eine diffuse Aussaat von polynucleären Leukocyten charakteristisch ist. Neben den zweifellos entzündlichen Gefäßreaktionen findet sich eine ausgedehnte Wucherung des ectodermal interstitiellen Gewebes, deren Zellen sich zum größten Teil aus mikrogliösen Elementen zusammensetzen. Innerhalb dieser Gewebsinfiltration kommt es zu den teilweise schweren Ganglienzelluntergängen, an deren Stelle sich dann häufig mehr oder weniger zahlreiche neuronophagische, dichte Zellnester finden.

Die mir gestellte Aufgabe ging dahin, festzustellen, inwieweit sich der Prozeß der Heine Medin'schen Erkrankung auch auf die Spinalganglien und die Rückenmarkwurzelnerst reckt, und ob er sich mit den in den Hirnarealen und im Rückenmark gefundenen Veränderungen deckt.

Anlaß zu dieser Arbeit war das während der Poliomyelitis-Epidemie 1937/38 in Oberbayern anfallende reichliche Leichengut, das von Kranken vom Alter von 1 Jahr 8 Monaten bis zu 31 Jahren 2 Monaten stammte. Die Dauer der Krankheit schwankte von 2 bis 16 Tagen.

Wenn auch die Sektion noch ohne Berücksichtigung des zu unseren speziellen Untersuchungen notwendigen Materials vorgenommen wurde, so ergab sich bei der erst nachträglich erfolgten Sichtung zahlenmäßig doch die Möglichkeit, einer methodischen

Untersuchung. Das Hirnpathologische Institut der Deutschen Forschungsanstalt für Psychiatrie (Kaiser Wilhelm-Institut) in München stellte zu diesem Zweck von 12 an Poliomyelitis gestorbenen Personen Spinalganglien aus verschiedenen Segmenten und von 20 Fällen die hinteren Wurzeln der cauda equina zur Verfügung. Die untersuchten Spinalganglien stammen alle aus dem Lumbalbereich und tiefer liegenden Regionen.

Es wurden 207 Schnitte unter Anwendung verschiedener Methoden gefärbt. Von Gefrierschnitten wurden Fettfärbungen vorgenommen nach Herxheimer und Romeis. Die Markscheidenfärbung erfolgte nach Spielmeyer. Das Collloidinmaterial wurde nach Nissl gefärbt.

Außerdem war es möglich, Serienschnitte durch einige besonders schwer veränderte Spinalganglien zu legen, um in verschiedenen Höhen die Grade der krankhaften Erscheinungsbilder zu beobachten. Dadurch konnten insbesondere die Beobachtungsfehler vermieden werden, die durch zufälliges tangentiales Anschneiden einer Ganglienzelle entstehen und das Bild eines Ganglienzellschwundes mit Satellitenwucherung vortäuschen können.

Die Literatur über histopathologische Befunde an Spinalganglien und Nerven außerhalb des Zentralnervensystems ist nicht allzu umfangreich.

Mit der Ausbreitung des Krankheitsprozesses auf die Spinalganglien befaßten sich bisher vor allem Pette, Demme, Környey, G. Forssner, E. Sjöwall und Warburg.

Pette sah an Affenversuchen 3 Tage nach Impfung in den Medianus in den zugehörigen Spinalganlien starke Amphicytenvermehrung. An Menschenmaterial beobachtete er Neuronophagien nur ausnahmsweise. Auch Leukocyten fanden sich nur selten einmal in Spinalganglien.

Forssner und Sjöwall konnten interstitielle Rundzellenanhäufungen ohne tiefere Veränderung, vor allem ohne sicheren Ganglienzelluntergang, in den untersuchten Spinalganglien feststellen.

Warburg sah in der Mehrzahl der zur Untersuchung gekommenen Spinalganglien diffuse und herdförmige lymphocytäre Infiltrate, während er eine Zunahme von Kapselzellen mehr für wahrscheinlich als sicher hält.

Außerdem wurden von verschiedenen Seiten Untersuchungen über Veränderungen in Rückenmarkswurzeln der cauda equina vorgenommen.

Pette fand Beteiligung von Rückenmarkswurzeln und cauda equina im Krankheitsprozeß der Poliomyelitis bei Affenversuchen in Form von zarten Lymphocyteninfiltraten. Eine primäre Parenchym-

schädigung konnte er dagegen nicht feststellen, höchstens bei Fällen mit längerer Krankheitsdauer kamen sekundär degenerative Vorgänge zur Beobachtung.

Környey bewies die Pette'schen Befunde auch an menschlichem Material.

Creutzfeldt beschreibt Veränderungen mit fettigem Zerfall von Markscheiden an den Wurzelfasern. Verhältnismäßig verschont fand er die hinteren Wurzeln. Möglicherweise handelt es sich also um sekundäre Degeneration nach Untergang der motorischen Ursprungszellen.

Auch Warburg hat intra- und extramedullär Markscheidenzerfall mit pathologischer Fettbildung beschrieben.

Wir untersuchten bei dem zur Verfügung stehenden Material zunächst die Spinalganglien auf das Vorhandensein entzündlicher und degenerativer Prozesse und deren Lokalisation. In gleicher Weise gingen wir bei Untersuchung der cauda equina vor.

Befunde an den Spinalganglien.

Schon bei der oberflächlichen Betrachtung des Spinalganglions Abb. 1 fällt ein erheblicher Kernreichtum auf. Die Kerne erweisen

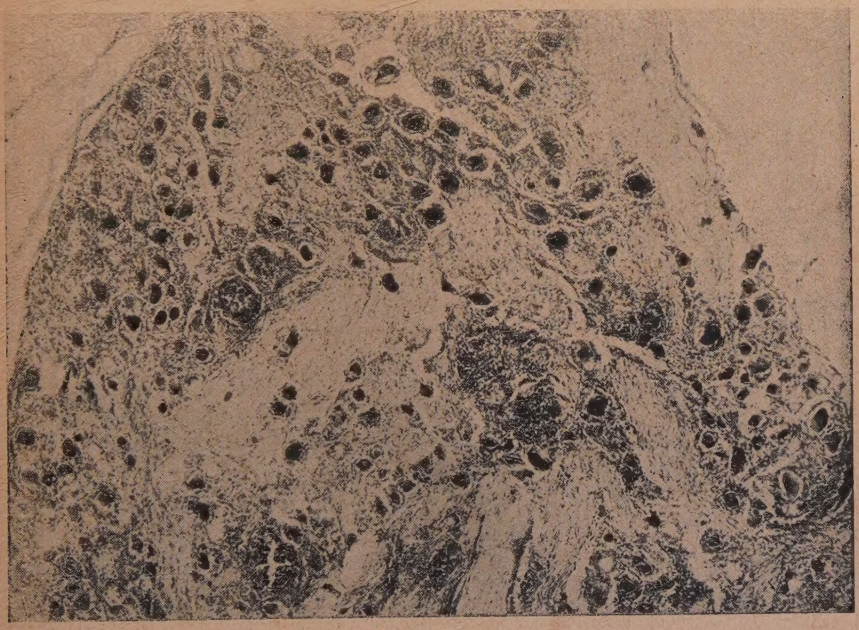

Abb. 1

sich bei genauer Differenzierung als Lymphocyten, untermischt mit gewucherten aktivierten Amphicyten. Es handelt sich also hier um dieselben Zellen, die schon Marburg und Pette beim Menschen- und Affenmaterial beschrieben haben. Leukocyten waren in allen Präparaten unserer Spinalganglien nur in ganz vereinzelten Fällen zu finden.

Rundzellen und gewucherte Amphicyten weisen auf unserem Bild vielfach ausgesprochen knötchenförmige Verdichtungen auf, in deren Mittelpunkt wir meist eine Ganglienzelle finden. Aber nicht immer ist eine gut gefärbte Ganglienzelle innerhalb einer solchen nestartigen Anhäufung von Lymphocyten und Satelliten vorhanden, sondern von der tiefdunklen, gut abgegrenzten intakten Ganglienzelle bis zu einer eigenartig bröckeligen homogenen Substanz im Innern des gewucherten Zellringes, sind alle Zwischenstadien der Ganglienzellauflösung zu verfolgen.

Zunächst erfolgt ein allmähliches, schmutzigkörniges Abblassen des Plasmaleibes der Zelle mit Scharten und Erziehungen ihrer Konturen; das Tigroid löst sich auf. Am Kern sind Schrumpfungszustände oder blasige Auftreibungen zu beobachten. Schließlich bleibt von der Zelle nur mehr eine strukturlose bröckelige Masse übrig. Je stärker die degenerativen Veränderungen der Ganglienzellen sind, umso deutlicher sind im allgemeinen auch die Veränderungen des Amphicytenkranzes, ohne daß dies jedoch eine strenge Regel wäre.

Die zuerst vereinzelt um die Ganglienzelle liegenden Kapselzellen und Lymphocyten bilden unter ständiger Vermehrung zunächst einen mehrzeiligen, dann immer dichteren Ring um die kranke Zelle. Mit der Vermehrung zeigen die gleichzeitig deutlich progressive Veränderungen. Die Kerne werden eigenartig dick und blasig und färben sich blaß an. Diese Vorgänge bringt Abbild 2 zur Darstellung. Mitunter dringen die pericellulären Elemente auch in das Territorium der in Auflösung begriffenen Ganglienzellen vor und scheinen dieses schließlich völlig auszufüllen.

Die Möglichkeit, daß es sich dabei um Täuschungen durch tangentialen Anschnitt handeln könnte, ward urch Serienschnitte auszuschließen. Die pathologische Natur der Ganglienzellveränderung ist also durch eine reaktive Zellwucherung bestätigt. Diese Art der den Vorderhornveränderungen entsprechenden Ganglienzelluntergänge mit ausgesprochener neuronophagischer Reaktion fanden wir in 9 unserer untersuchten Fälle, also 75%.

Während auf Abbildung 1 die herdförmige Infiltration besonders hervortritt, erkennen wir auf Abbildung 2 daneben noch eine diffuse Rundzellenvermehrung im interstitiellen Gewebe des Spinalganglions. Diese zum Teil streifenförmig im interstitiellen Bindegewebe liegende

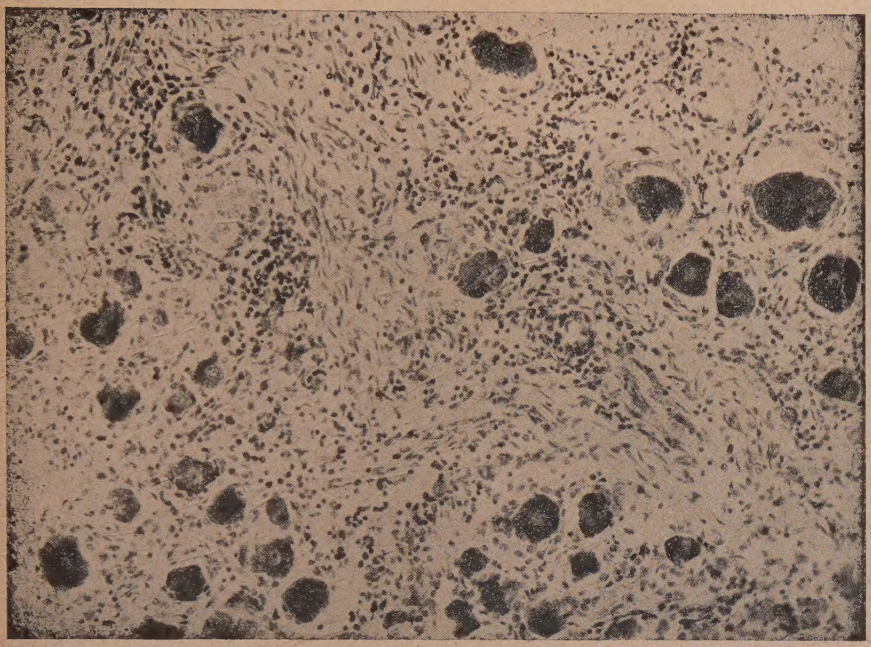

Abb. 2

Anhäufung von entzündlichen Zellelementen konnte in 5 Fällen beobachtet werden.

Die eigentliche Prädilektionsstelle der Infiltrate scheint nach Durchsicht aller Fälle die ganglienzellreiche Randzone des Spinalganglions zu sein. Die Kernvermehrung findet sich weniger im Interstitium. Ebensowenig wie jedoch die Zellknötchen in den Vorderhörnern sämtlich als neuronophagisch gedeutet werden können, ist dies auch in den Spinalganglien möglich.

Nachdem die Knötchen hauptsächlich in den Randzonen vorkommen, die durch besonderen Ganglienzellreichtum ausgezeichnet sind, könnte man das zunächst meinen. Doch würde damit schon die Größe mancher Knötchen, in denen sogar eine Reihe gut erhaltener Ganglienzellen liegen können, nicht erklärt werden. Hier, wie im Rückenmark und Gehirn müssen sie wohl als primäre Reaktion auf den entzündlichen Reiz des Virus aufgefaßt werden.

Deutliche entzündliche Erscheinungen beschränkten sich aber nicht auf das Spinalganlion selbst. Wenn wir die Abbildung 3 be-

trachten, so erkennen wir an dieser vom Ganlion spinale zentralwärts führenden Wurzel eine deutliche perineurale lymphocytäre Infiltration. Besonders in den Fällen, bei denen das Spinalganglion

Abb. 5

stärkste infiltrative Zellanhäufung zeigte, war an der zentralwärts gerichteten Wurzel ebenfalls eine deutliche entzündliche Reaktion zu erkennen. Sie wurde in 6 Fällen festgestellt.

Infiltriert ist hier zwar mit Vorliebe das perineurale Bindegewebe, aber auch im Innern des Nerven erkennen wir dünne, längliche, strichförmige Infiltrate. Diese Infiltratzellen begleiten dort verlaufende Gefäße.

Wie schon G. Forssner und E. Sjöwall beschrieben haben, fanden auch wir in den Spinalganglien keine sehr ausgesprochenen adventitiellen Inltrationen, wenn sich in unseren Fällen auch hier und dort parallel den Gefäßen Rundzellanhäufung ohne sichere Beschränkung auf die Gefäßadventitia feststellen ließ.

Im proximalen Wurzelabschnitt erkennen wir dagegen eine viel ausgesprochenere Beziehung der entzündlichen Infiltrate zu den Gefäßen. Diesen Befunden werden wir bei den Veränderungen in den Wurzeln der cauda equina wieder begegnen.

Befunde in den Wurzeln der cauda equina.

Bei der Betrachtung der cauda equina beschränken wir uns auf die hinteren Wurzeln, da bei den starken Veränderungen in den Vorderhörnern die Trennung zwischen primären und sekundären Vorgängen in den Vorderwurzeln nicht durchzuführen ist.

Als erstes Bild wollen wir Abbildung 4 betrachten. Der Kernreichtum ist zunächst das Auffälligste an diesen nach Nissl ge-

P

Abb. 4

färbten Nerven der cauda equina. Die Verteilung der Infiltrate ist ziemlich gleichmäßig über den ganzen Querschnitt. Die Rundzellen verteilen sich bald diffus im Interstitium, bilden aber auch wieder dichtere Zellhaufen.

Wenn wir die Lokalisation dieser Infiltrate näher betrachten, so sind wieder die Gefäße die bevorzugte Stelle der lymphocytären Filtrate.

Eine auffallend große Zahl kleiner und kleinster, meist stark gefüllter Gefäße in der cauda equina machen den Eindruck von Gefäß-Sprossen.

Neben den infiltrativen Erscheinungen der befallenen Gebiete finden wir auch Zeichen eines allgemeinen Zerfallsprozesses im Nervengewebe. Bereits mit der Färbung nach Nissl erkennen wir in der starken Zellvermehrung,die sich zusammensetzt aus Lymphocyten, Plasmazellen, proliferierten Zellen des Endoneuriums und der Schwan'schen Scheide, — letztere erscheinen stark gequollen und im Plasma verwaschen und aufgehellt — auch Makrophagen. Als Zeichen der Aktivierung lassen sich Mitosen in allen Stadien verfolgen.

Um ein möglichst vollständiges Bild der Degenerationsgrade von hinteren Rückenmarkwurzeln der an Heine-Medin'scher Krankheit ad exitum gekommenen Personen zu erhalten, wurde neben der Nissl-Färbung Markscheidenfärbung nach Spielmeyer und Fettfärbungen nach Herxheimer und Romeis gemacht.

Die Ausbreitung der degenerativen Veränderungen ließ sich bei den Fällen stärksten parenchymatösen Zerfalles schon aus der Zellfärbung einigermaßen entnehmen, insbesondere aus dem Zustand der Schwan'schen Zellen und dem Auftreten von Abräumzellen. Wenn wir uns dazu das Markscheidenbild der Abbildung 5 ansehen,

Abb. 6

erkennen wir, wie weit der Zerstörungsprozeß an den Markscheiden selbst bereits gediehen ist.

Die Markscheiden sind teils stark aufgetrieben, teils spindelförmig auseinandergezogen. Das Mark selbst ist fragmentiert, zerrissen, in einzelne unzusammenhängende Brocken zerfallen. Häufig finden sich große Markballen. Auch die Farbe ist uneinheitlich, teils verwaschen grau, teils tiefschwarz.

Das ganze zeigt also das Bild stärksten parenchymatösen Zerfalles. Von 20 Fällen ergaben 8 in verschiedenen Graden einwandfrei degenerative Befunde.

Auch die Fettfärbungen ließen in Fällen stärkster Zerstörungen des Nervengewebes zum Teil bereits Abbauprodukte in sudanophilem Stadium erkennen. Vom allerfeinsten winzigen zerstäubten Fett-Tröpfchen bis zum großen Fettklumpen und intracellulär gelegenem Fett sehen wir hier schon verschiedene Stufen des Fettabbaus. Eine stärkere Abwanderung von Abräumzellen zu den Gefäßen konnte noch nicht beobachtet werden.

Fettige Abbauprodukte fanden sich in 9 von 20 Fällen. Neben den wechselnd stark veränderten Wurzeln finden sich immer solche, die ein scheinbar normales Bild darbieten. Da das Stadium der fettigen Abbaustoffe sehr starke Unterschiede zeigte, konnten einige pathologische Befunde nur mit Hilfe von Polarisation einwandfrei festgestellt werden.

In denjenigen Nervenfasern der hinteren Wurzeln, bei denen fortgeschrittene degenerative Veränderungen, die mit Wucherungen des endoneuralen Bindegewebes und der Schwan'schen Zellen einhergingen, waren auch fast regelmäßig stärkere entzündliche Erscheinungen zu beobachten. Diese Fälle ließen aus den Krankengeschichten eine längere Dauer der Erkrankung erkennen.

Wir stehen hier vor der Frage, ob die entzündlichen Erscheinungen nun als Reaktion auf die ausgedehnten Abbauvorgänge im Parenchym anzusehen sind, also eine symptomatische Entzündung im Sinne Spielmeyers darstellen, oder aber ob wir hier ein Nebeneinander von entzündlichem und degenerativem Geschehen vor uns haben. Zu Gunsten einer symptomatischen Entzündung ließe sich vielleicht ein gewisser Parallelismus zwischen der Ausprägung von entzündlichen und degenerativen Erscheinungen und der stellenweise geringen Stärke der entzündlichen Reaktionen anführen. Entscheidend für die primäre Natur des entzündlichen Vorganges würde aber sein Nachweis ohne wesentlichen Nervenfaserzerfall sein. Dieses trifft tatsächlich in einer ganzen Anzahl von Fällen zu, sodaß man nicht fehlgehen dürfte, wenn man die entzündlichen Erscheinungen

als primäre Reaktion des Interstitums auf die Einwirkung der Noxe auffaßt.

An Hand von Vergleichen zwischen Lebensalter der Patienten, Krankheitsdauer und Stärke der krankhaften Befunde der von uns untersuchten Fälle konnten wir zu einigen Schlüssen kommen. Wenn wir die 5 Fälle stärkster infiltrativer und degenerativer Veränderungen in den Spinalganglien neben die 5 Fälle mit den stärksten entsprechenden Veränderungen in den Rückenmarkwurzeln stellen, dann bekommen wir folgendes Bild:

Veränderungen der hinteren Wurzeln der cauda equina der Stärke nach:	Spinalganglienveränderung der Stärke nach:
Fall 1 Pruischütz 258/37 Alter: 2,5 Jahre Dauer: 16 Tage	Fall 1 Schröfele 294/37 Alter: 18 Jahre 6 Monate Dauer: 2 Tage
Fall 2 Essigkrug 193/37 Alter: 3 Jahre 8 Monate Dauer: 13 Tage	Fall 2 Niederreiter 232/37 Alter: 28 Jahre 9 Monate Dauer: 4 Tage
Fall 3 Findl 2/38 Alter: 4 Jahre Dauer: 9 Tage	Fall 3 Weilhammer 200/37 Alter: 4 Jahre Dauer: 4 Tage
Fall 4 Wimmer 168/37 Alter: 14,3 Jahre Dauer: 2—7 Tage	Fall 4 Mayr 144/37 Alter: 3,6 Jahre Dauer: 8 Tage
Fall 5 Mayr 144/37 Alter: 3,6 Jahre Dauer: 8 Tage	Fall 5 Wittmann 142/37 Alter: 2,1 Jahre Dauer: 6 Tage

Die Feststellung, daß, um ein Beispiel anzuführen, der Fall Niederreiter einen so ausgeprägten pathologischen Spinalganglienbefund aufweist, seine Veränderungen in den hinteren Wurzeln dagegen nicht zu den 5 Fällen der stärksten, degenerativen Erscheinungen gehören, erklärt sich wohl aus der bekannten Tatsache, daß die Stärke des Krankheitsprozessse bei der Heinemedin'schen Krankheit in den einzelnen Segmenten verschieden ist. Leider konnten wir bei unserem Material die zu den Spinalganglien gehörenden Teile der cauda equina nicht zur Untersuchung bekommen. Über die Bedeutung des Lebensalters für die Erkrankungshäufigkeit und Stärke

der untersuchten extramedullären Teile ist an Hand dieser wenigen Fälle kein Schluß zu ziehen, wenn es auch vielleicht bemerkenswert ist, daß die 2 Fälle stärkster Veränderungen in Spinalganglien bereits jenseits der Pubertät standen.

Die Stärke der degenerativen Veränderungen in der cauda equina nimmt offenbar mit der Dauer des Krankheitsprozesses zu. Je länger dieser währte, desto eindrucksvoller waren hier die pathologischen Befunde. Auch die hier nicht aufgeführten Fälle, die alle schwächere Veränderungen zeigen, schließen sich insofern an, als keiner von ihnen die Krankheitsdauer von 8 Tagen überschritt.

Bei Pruischütz, der die schwersten Hinterwurzelbefunde darbot, trat der Tod nicht wie bei allen anderen Fällen durch Atemlähmung unter dem Bilde der aufsteigenden Landry'schen Paralyse ein, er kam vielmehr nach 8tägiger Krankheitsdauer und weiteren 8 Tagen Rekonvaleszenz infolge einer Pneumonie ad exitum. Wir haben zwar bei Pruischütz in der grauen Substanz des Rückenmarkes sowie in Spinalganglien und Wurzeln noch erhebliche entzündliche und degenerative Vorgänge vor uns, doch können wir diesen nicht entnehmen, ob sie ein Weiterschreiten des Prozesses bedeuten. Daß die durch die Einwirkung der Noxe hervorgerufenen Erscheinungen der Entzündung und die, dem Parenchymzerfall folgenden, Abbbau- und Abräumvorgänge nach so kurzer Zeit noch in vollstem Gange sind, ist nicht verwunderlich, auch dann, wenn, klinisch betrachtet, der Patient sich bereits schon in Rekonvaleszenz befand. Es sei des interessanten Falles Pruischütz hier nur Erwähnung getan, weil das Maß der krankhaften Befunde, die Erwartungen, welche man an die Folgeerscheinungen einer 8tägigen Krankheitsdauer erfahrungsgemäß stellen konnte, gewaltig übertraf.

Einen Beitrag zur Frage der Abhängigkeit der degenerativen Veränderungen bei der spinalen Kinderlähmung von dem Entzündungsvorgang können wir an Hand unserer geringen Anzahl von Fällen nicht liefern, wir können hier nur unsere Beobachtungen weitergeben.

Vergleiche zwischen infiltrativen und degenerativen Erscheinungen ergaben im allgemeinen, daß bei größerer Stärke der ersteren, in Spinalganglien und Wurzeln auch der Zerstörungsprozeß am Parenchym ein erheblicher war.

Wie bereits erwähnt, waren entzündliche Erscheinungen in einer Reihe von Fällen, die früh verstorben waren, in erheblichem Maße auch dann vorhanden, wenn keine oder ganz geringe Zerfallsvorgänge an den nervösen Strukturen erfolgt waren. Das fällt wohl entscheidend für die primäre Natur des Entzündungsvorganges ins Gewicht.

Für die Frage, ob degenerative Veränderungen am Parenchym auch ohne örtliche Entzündungserscheinungen vorkommen, ist unser Material insofern nicht geeignet. als man in einem solchen Falle stets die Möglichkeit sekundär-degenerativen Zerfalles zugeben muß.

Die häufigste Art des Ganglienzellunterganges war diejenige, bei welcher um die untergehende Zelle ein dichter Kernwall von Rundzellen und aktivierten Amphicyten gebildet war. Häufig waren aber diese umwucherten Ganglienzellen noch wenig verändert, zumindest zeigten sie gut erhaltene Kerne.

In der cauda equina war der Nervenfaseruntergang stets von einer diffusen Kernvermehrung begleitet. Aber auch hier fanden wir auffällig oft bei starker Kernvermehrung anscheinend unversehrtes Parenchym, sodaß die Zellvermehrungnicht einfach als Reaktion auf den Gewebsuntergang beobachtet werden kann. In Analogie mit den medullären Veränderungen wird man deshalb auch hier annehmen dürfen, daß bereits der primär entzündliche Reiz neben lymphocytären Infiltrationen an den Gefäßen eine Proliferation der Endoneuralen- und Schwan'schen Zellen hervorruft.

Peters, der das Gehirn der von uns verwendeten Fälle untersucht hat, fand dort zwar Infiltrate von Lymphocyten, Leukocyten, Plasmazellen und eine herdförmige und diffuse Gliavermehrung, aber es gelang mit keiner Methode, mit Sicherheit dort schon den Untergang von Ganglienzellen festzustellen. Diese Beobachtungen offenbaren auch an den Spinalganglien und den Rückenmarkwurzeln den primären Charakter der entzündlichen Erscheinungen, die allerdings auch hier in den ganglienzellreichhaltigen Teilen die weitaus intensivste Ausprägung zeigen.

In Bezug auf Veränderungen sowohl infiltrativer als auch degenerativer Art in Spinalganglien kommen wir an Hand der Untersuchungen der 12 Fälle zu einem anderen Resultat als G. Forssner und E. Sjöwall. Diese stellten zusammenfassend fest, daß die Erscheinungen in den Spinalganglien ziemlich geringfügig und vor allem die Zellen fast unverändert seien. Wir haben bei unseren Untersuchungen gefunden, daß pathologische Veränderungen entzündliche und degenerativen Charakters recht erheblich sein können. Somit gehören die Spinalganglien wohl ebenfalls mit zu den Angriffspunkten der Noxe der Heine-Medin'schen Krankheit.

Durch die Untersuchung von 20 hinteren Rückenmarkswurzeln konnten wir ein klares Bild über die Breite der pathologischen Veränderungen an diesem Teil der cauda equina aufzeigen.

Wir haben absichtlich großen Wert auf die Befunde in den hinteren Wurzeln gelegt, bei denen das Moment der sekundären Degeneration infolge Ganglienzellausfalles sicher nicht die Rolle

spielt wie bei den vorderen Wurzeln. Der Umfang der Zerfallserscheinungen an den Nervenfasern läßt an dem überwiegend primären Charakter jedenfalls keinen Zweifel aufkommen.

Bei einer genaueren Abschätzung, wieviel primär und sekundär degeneriert ist, müßten allerdings von den untersuchten Wurzeln die jeweils zugehörigen Spinalganglien mit überprüft werden. Das war bei unserem Material leider nicht mehr möglich. Im Großen und Ganzen waren aber die Ganglienzellausfälle in den Spinalganglien stets sehr viel geringer, als vergleichsweise in den Vorderhörnern des Rückenmarks. Erscheinungen von Seiten der Spinalganglien treten ja auch im klinischen Bild gegenüber den auf die Vorderhornerkrankung zu beziehenden schlaffen Lähmungen ganz in den Hintergrund.

Zusammenfassend können wir sagen, daß unsere Untersuchungen an 12 Spinalganglien und 20 hinteren Rückenmarkswurzeln in keinem Fall pathologische Erscheinungen vermissen ließen, wenn sie auch manchmal nur gering waren.

Wenn der Hauptsitz des Krankheitsprozesses bei der spinalen Kinderlähmung auch immer in erster Linie das Rückenmark, daneben aber auch verschiedener Örtlichkeiten des Gehirns ist, so spricht die Häufigkeit der Befunde in den von uns untersuchten Gebieten dafür, daß auch das extramedulläre Nervensystem in Mitleidenschaft gezogen wird.

Ich habe die angenehme Pflicht, Herrn Professor Dr. Scholz und Herrn Dr. Peters an dieser Stelle ergebenst für die gütige Überlassung des Themas, des Untersuchungsmaterials und die freundliche Unterstützung bei der Arbeit zu danken.

TEXT ZU DEN ABBILDUNGEN

Abbildung 1: Spinalganglion, Kernfärbung nach Nissl. I. Ausgedehnte entzündliche Infiltrationen um Ganglienzellen.

Abbildung 2: Spinalganglien, Nisslfärbung. Stärkere Vergrößerung. Bei A deg. Umwandlung der Amphicyten.

Abbildung 5: Eintretende hintere Wurzel, Nisslfärbung. Siehe Text. R = Bevorzugung d. Randzonen.

Abbildung 4: Hintere Wurzel, Nissl-Färbung. P. Perivaskuläre Betonung der Infiltrate.

Abbildung 6: Markscheidenfärbung nach Spielmeyer, das Bild zeigt den weit fortgeschrittenen Markscheidenzerfall.

LITERATURVERZEICHNIS.

Creutzfeldt, H. G.: Zur Histopathologie der experimentellen Poliomyelitis acuta (Heine-Medin) bei Affen und Meerschweinchen. Z. Hyg. 105, 402/1925.

Fairbrother, R. W.: Die Serumbehandlung der spinalen Kinderlähmung. Zeitschr. f. Imm. Allerg. u. Inf.-Krankh.

Forssner, G. und Sjövall, E.: Über Poliomyelitis acuta samt einem Beitrag zur Neuronophagienfrage.

Hurst, E. W.: The histologie of experimental poliomyelitis J. of Path. 32, 457/1929.

— A further contribution to the pathologenesis of experimental poliomyelitis; inoculation into the sciatic nerv. J. of Path. 33, 1133/1930.

— Further observations on the pathogenesis of experimental poliomyelitis, intrathecae inoculation of the virus. J. of Path. 35, 41/1932.

Hurst, E. W. and R. W. Fairbrother: Simultaneous of infections the monkey with the viruses of poliomyelitis and vaccinia. Brit. J. exper. Path. 12, 17/1931.

Jungeblut, C. und R Thompson: Neuere Forschung über die spinale Kinderlähmung. Ztschr. f. Imm., Allergie u. Inf.-Kr. Bd. 3/4/1930.

Környey, St.: Zur Histologie der menschlichen Poliomyelitis. Dtsch. Z. Nervenheilk. 130/1933.

Müller, H : Kinderlähmung in Altbayern. Mü. Med. Wschr. Nr. 10/1938.

Peters: Zur Anatomie der Poliomyelitis 1937/38.

— Med. Welt 1938 Nr. 25.

— Über den Ausbreitungsbereich des Krankheitsprozesses im Centralnervensystem bei der Heine-Medin'schen Krankheit. Münch. Med. Wochenschr. 1938 Nr. 28.

Pette: Poliomyelitis. Handbuch der Neurologie. Bd. XIII.

— Über experimentelle Poliomyelitis. Dtsch. Z. Nervenheilk. 116, 163/1930.

— Eine vergleichende Betrachtung der acut infektiösen Erkrankungen vornehmlich der grauen Substanz. Dtsch. Z. Nervenheilk. 124/1932.

Pette, Demme und Körneyey: Studien über experimentelle Poliomyelitis. Dtsch. Z. Nervenheilk. 128/1932.

Pette, H. u. Körneyey, St.: Zur Histologie und Pathoengese der acut entzündlichen Formen der Landry'schen Paralyse. Dtsch. Z. Nervenheilk. 130/1933.

Siemerling, E.: Zur pathologischen Anatomie der spinalen Kinderlähmung. Arch. f. Psych. 26, 267/1894.

Spielmeyer, W.: Zur Histopathologie und Pathogenese der Poliomyelitis. Z. Neur. 142, 159/1932.

Wallgren, A.: Zur Kenntnis der feineren Histologie und Pathogenese der Heine-Medin'schen Krankheit. Arb. path. Inst. Helsingfors N. F. 1, 81/1913.

Warburg, B.: Experimental Poliomyelitis. Histologie of the peristent lesions of the central nervous system. Arch. of Neur. 25, 1191/1931.

Wickmann und Wernstett: Epidemiologie der Poliomyelitis in Skandinavien.

Poliomyelitis: Surrey made possible by a grant from the International Comitee for the study of Infantil Paralysies. Organized by jeremiah, Micbanh Baltimore, Williams, Wilkins Co. 1932.

LEBENSLAUF

Ich, Ernst Joseph Drexler, Sohn des Zahnarztes Dr. Joseph Drexler und seiner Frau Margarethe, geborene Knackstedt, wurde am 30. September 1915 in Düsseldorf geboren.

In Ratingen besuchte ich von 1922 bis 1925 eine Vorschule und legte im Frühjahr 1934 mein Abitur auf dem städtischen Realgymnasium in Ratingen nach 9 jährigem Schulbesuch ab.

Vom April bis Oktober 1934 leistete ich meine Arbeitsdienstpflicht im Arbeitsdienstlager Langwaden bei Grevenbroich am Niederrhein.

1934/35 belegte ich mein 1. Semester an der Universität Berlin.

Am 1. April 1935 trat ich als Fahnenjunker im San. Korps der Landespolizei in das Regiment Berlin und belegte gleichzeitig mein 2. Semester. Am 1. November 1935, nach Übernahme der Landespolizei in die Wehrmacht, wurde ich zum weiteren Studium an die Militärärztliche Akademie Berlin versetzt.

An der Universität Berlin bestand ich im Februar 1936 mein Vor-Physikum und im März 1937 mein gesamtes ärztliches Vorexamen.

Das 6. Semester belegte ich in Königsberg, das 7. und 8. in München. Während dieser 2 Semester schrieb ich unter Anleitung von Herrn Prof. Dr. Scholz und Herrn Dr. Peters von dem Hirnpathologischen Institut der Deutschen Forschungsanstalt für Psychiatrie in München, meine vorliegende Doktorarbeit.

Das 9. und 10. Semester belegte ich an der Universität Berlin und begann im August 1939 mein Staatsexamen. Nach Bestehen von Pathologie mußte ich dieses abbrechen und erhielt am 6. September 1939 die Bestallung als Arzt von der Universität Berlin.

Aus vorderstem Einsatz im Westen, wo sich der Kampfverband, dem ich zugeteilt bin seit einigen Wochen befindet, bin ich zur Ablegung meines Rigorosums nach München kommandiert.